

# Cone-Beam-Tomografie mit FPD: Funktionsweise und Anwendungen

Dr. Kay Hoffmann

Seit mehr als 100 Jahren werden Röntgenstrahlen in der medizinischen Diagnostik eingesetzt. Entdeckt wurden die unsichtbaren Strahlen am 8. November 1895 von dem Physiker Wilhelm Conrad Röntgen in Würzburg. Mittlerweile stehen Medizinern und Zahnmedizinern dank herausragender Weiterentwicklungen auf dem Gebiet der Röntgentechnologie Möglichkeiten offen, von denen ihr Namensgeber sicher nicht zu träumen gewagt hätte. Ein Beispiel hierfür sind die digitalen Volumetomografen (DVT), genauer Cone-Beam-Tomografen (CBT), der Geräteserie 3D Accuitomo (J. Morita, D-Dietzenbach).

Diese Serie umfasst für die Zahnheilkunde den 3D Accuitomo XII mit Bildverstärker, den 3D Accuitomo 60 mit Flat Panel Detector (FPD) sowie das jüngste Mitglied der Röntgensystem-Familie, den 3D Accuitomo 80, der ebenfalls mit FPD ausgestattet ist und mit dem ein besonders großes, zylindrisches Aufnahmegebiet von 80 mm x 80 mm erfasst werden kann.

Das Einsatzgebiet der 3D Accuitomos ist vielfältig. Die Aufnahmen eignen sich beispielsweise in der Parodontologie zur dreidimensionalen Darstellung der marginalen Knochenstruktur oder von Knochenaschen und Furkationsbefall. In der Endodontie können die Konfiguration der Wurzelkanäle und so auch überzählige Kanäle und anatomische Varianten erfasst werden. Des Weiteren können die Aufnahmen zur Längenbestimmung genutzt werden. Im Rahmen der Kieferorthopädie ist eine eindeutige Darstellung der Wurzelbildung, der Lage von Zähnen und Zahnkeimen, Resorptionen, Bewegungshindernissen oder der Prüfung auf Vorhandensein eines Parodontalspaltes, z. B. bei Verdacht auf Ankylose

möglich. Als Hauptindikationsgebiet sind die zahnärztliche Chirurgie beziehungsweise Kieferchirurgie sowie die HNO-Heilkunde beziehungsweise HNO-Chirurgie zu nennen. Hierbei dienen die Aufnahmen u. a. der Darstellung retinierter, verlagerter Zähne (Weisheitszähne, Eckzähne, Prämolaren, überzählige Zähne beziehungsweise Zahnanlagen), apikaler Parodontopathien, radikulärer Zysten etc. Des Weiteren kann im Rahmen der Behandlung von Patienten mit LKG-Spalten die knöcherne Situation im Bereich des Kieferspalts dargestellt werden. Hinzu kommt die prä- und postoperative Darstellung wichtiger anatomischer Strukturen (Verlauf des Nervus alveolaris inferior, Foramen mentale, Nasenboden, knöcherne Sinusbegrenzung etc.) bei chirurgischen Eingriffen. Im HNO-Bereich lassen sich die nasalen und nasopharyngealen Anteile des Respirationstraktes mit allen Sinus hervorragend darstellen, sodass Schleimhautdicke und Erscheinungsbild beurteilt werden können. Von besonderem Vorteil im HNO-Bereich ist die präzise Darstellung des Mittelohres, die bei der Implantation von Stapesprothesen genutzt wird. Aufgrund des großen Aufnahmebereichs des 3D Accuitomo 80 empfiehlt sich dieser insbesondere zur Planung implantologischer Eingriffe und deren Kontrolle.

## Funktionsprinzip

Zur Ausrichtung des Patienten für die Röntgenaufnahme mit dem 3D Accuitomo erfolgt zunächst die Adjustierung von Kopfstütze und Kinnaufgabe. Anschließend fährt das Gerät in die Ausgangsposition. Auf einem LC-Display wird die Anweisung für die Positionierung des Patienten angezeigt. Mit Hilfe von Laservisieren wird er erst entsprechend der Median-Sagittal-Ebene, dann der Höhe der ROI (region of interest) ausgerichtet. Durch Vor- oder Zurückfahren des Patientenstuhls wird zuletzt die seitliche, vertikale Laserlinie distal des Caninus platziert. Es folgt die

Angabe der Untersuchungsregion über den Touchscreen. Jetzt kann bei anatomisch simplen Fällen der komplette Aufnahmevorgang unter geringster Strahlenexposition starten.

Bei anatomisch komplexeren Fällen können zwei differente digitale Schichtaufnahmen in einem Winkel von 90° gefertigt werden (Scout-Modus), auf deren Darstellung mit einem Leuchtraumen und einem virtuellen Fadenkreuz eine Feinjustierung der ROI ermöglicht wird. Die geänderten Koordinaten, die anschließend an die Aufnahmeeinheit gesendet werden, führen zu einer hochpräzisen Nachstellung des Aufnahme-Stuhls und einer Optimierung des Gesamtscans.

Für den Aufnahmevorgang rotiert der C-Arm des 3D Accuitomo um den Patienten Kopf und es wird ein konisch geformter Röntgenstrahl (Cone-Beam) auf das Objekt gerichtet. Der Röntgenstrahl trifft hinter dem Objekt auf einen radiologischen Bildverstärker, dessen CCD-Kamera das Röntgenvideo aufnimmt. Der C-Arm des Accuitomo führt wahlweise im Scout-Modus in neun Sekunden eine Teilumdrehung (90° und 180°) für Schichtaufnahmen oder in 18 Sekunden eine vollständige Rotation (360°) um den Patienten Kopf aus. Die 512 Einzelbilder des Röntgenvideos werden als Rohdatensatz an den angeschlossenen Computer übertragen. Die Rohdaten werden zur Berechnung der Voxel herangezogen (Filtered Back Projection): Der Rekonstruktions-Algorithmus generiert ultrahoch aufgelöste dreidimensionale Bilder, die am Monitor mit der i-Dixel-Software des Accuitomo angezeigt und bearbeitet werden können.

## Strahlenbelastung

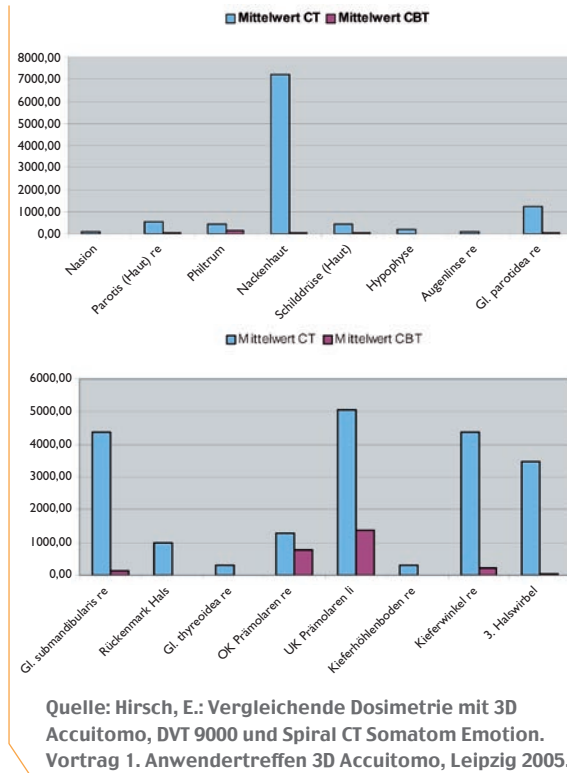
Radioaktive Stoffe, die für Industrie, Forschung und auch Medizin nutzbar gemacht wurden, sind die Quelle der sogenannten zivilisatorischen Strahlenexposition – im Gegensatz zur natürlichen Strahlenexposition. Der weitaus größte Teil der zivilisatorischen Strahlenexposition ist der Medizin zuzurechnen. Hierbei fällt neben der Nuklearmedizin insbesondere die diagnostische Anwendung von Röntgenstrahlen ins Gewicht. Den höchsten Anteil an der medizinischen Strahlenexposition nimmt dabei die Computertomografie (CT) ein. 2003 beispielsweise lag der Anteil bei über 50 % – und dies obwohl

nur bei etwa 6 % aller Röntgenuntersuchungen CTs durchgeführt wurden.

Die effektive Strahlendosis einer Aufnahme ist stark vom Aufnahmevolumen abhängig. Hinsichtlich CT-Aufnahmen ist daher von Nachteil, dass hierbei generell der gesamte Schädel erfasst wird, auch wenn die ROI lediglich ein kleines Volumen ausmacht. Eine CBT von 35 mm x 40 mm mit dem 3D Accuitomo hingegen verursacht eine effektive Dosis, die nur das 1,8-fache einer Panoramaschichtaufnahme und etwa das 80stel eines Kopf-/Kiefer-CTs beträgt. Und dies ist auch im Vergleich zu Digitalen Volumentomografen anderer Hersteller ein sehr geringer Wert.

Messort	Durchschnitt CT	Durchschnitt CBT
<b>Haut</b>	<b>µGy</b>	<b>µGy</b>
Nasion	99,60	7,43
Parotis (Haut) re	562,93	39,53
Philtrum	427,47	169,85
Nackenhaut	7195,73	49,59
Schilddrüse (Haut)	435,40	27,01
<b>Weichgewebe</b>		
Hypophyse	174,07	7,55
Augenlinse re	105,27	4,77
Gl. parotidea re	1258,33	71,38
Gl. submandibularis re	4363,93	133,93
Rückenmark Hals	975,73	15,15
Gl. thyreoidea re	314,13	12,13
<b>Zähne</b>		
OK Prämolaren re	1278,40	753,21
UK Prämolaren li	5042,80	1388,36
<b>Knochen</b>		
Kieferhöhlenboden re	309,73	18,25
Kieferwinkel re	4374,33	221,84
3. Halswirbel	3477,80	54,48

Quelle: Hirsch, E.: Vergleichende Dosimetrie mit 3D Accuitomo, DVT 9000 und Spiral CT Somatom Emotion. Vortrag 1. Anwendertreffen 3D Accuitomo, Leipzig 2005.



## Schichtdicke

Der Datensatz der mit dem 3D Accuitomo 80 erstellten Patientenaufnahme kann zusammen mit einer Viewer Software auf CD-ROM gespeichert und so an die Überweiserpraxis übermittelt werden. Über farblich gekennzeichnete Curserlinien (blau-grün-rot) kann in verschiedenen Ansichten gleichzeitig durch die einzelnen Schichten gefahren werden. So entsteht ein bewegtes Filmbild, ähnlich einem Daumenkino, das durch die rasche Änderung eine kontinuierliche, schnelle Beurteilung der Einzelschnittbilder ermöglicht. Der Kontrast wird über das Histogramm geändert. Die minimale mögliche Schichtdicke wird durch die längste der drei Kanten eines Voxels (Volumetric Pixel), des kleinsten darstellbaren Volumenelements in Form eines isotropischen Würfels, definiert. Bei den 3D Accuitomo-Röntgensystemen beträgt die Voxelgröße 0,125 mm in alle drei Raumrichtungen. Daraus resultiert die zwischen 0,125 mm und 2 mm in Schritten von 0,125 mm frei wählbare Schichtdicke.

## Auflösung

Zur Ermittlung der Auflösungsleistung von Röntengeräten werden in der Regel Bleiraster auf-

genommen, die am Bildschirm als schwarz-weiße Linienpaare dargestellt werden. Die Auflösung ist definiert als der kleinste Abstand zwischen zwei benachbarten Linienpaaren, bei dem diese getrennt darstellbar sind, d. h. die unterschiedlichen Linien einzeln erkennbar sind. Bei den 3D Accuitomo-Volumentomografen beträgt die Auflösung > zwei Linienpaare/mm.

Da es sich bei der Eigenschaft, ob zwei Linienpaare getrennt darstellbar sind, um eine subjektive Beurteilung handelt, sollte die Beschreibung der Ortsauflösung zusätzlich mittels Modulationstransferfunktion (MTF), einer mathematisch exakten Beschreibung, erfolgen. Der MTF von Aufnahmen, die mit einem 3D Accuitomo-System erstellt wurden, liegt bei 10 %.

## Bildverstärker vs. Flat Panel Detector

Bei Nutzung eines Bildverstärkers werden die Röntgenstrahlen zunächst auf einer fluoreszierenden Oberfläche in sichtbares Licht und dann in Elektronen an der Fotokatode umgewandelt. Danach werden die Elektronen im Bildverstärker in einer fokussierenden Linse beschleunigt und treffen auf den Ausgangsschirm. Dort wird das Bild von einer CCD-Kamera erfasst und in analoge Videosignale umgewandelt.

Bei der Festkörperdetektor / Flat Panel Detector (FPD)-Technologie verwandelt ein Szintillator – eine hauchdünne Transformationsschicht aus thalliumbeschichtetem Cäsium-Jodid – die Röntgenstrahlung in Licht. Dessen Quanten werden von den dicht beieinander liegenden nadelförmigen Kristallen gezielt auf die darunter liegende Schaltmatrix aus Fotodioden gelenkt. Dabei findet keine Lichtstreuung statt, die die Bildschärfe vermindern könnte. Die Vorzüge des FPD liegen darin, dass er einen größeren Aufnahmebereich im Vergleich zum Bildverstärker bietet, ohne dass es zu einer Bildverzerrung kommt. Ebenfalls von Vorteil ist, dass ein FPD kompaktere Abmessungen sowie ein geringeres Gewicht aufweist und sich durch eine höhere Lebensdauer auszeichnet. Zusätzlich erfolgt keine Beeinflussung durch Erdmagnetfelder und es liegt eine bessere Kontrastaufklärung vor. Der FPD des 3D Accuitomo 80 verfügt über eine 12 Bit-Technologie,

die mit 4.096 Graustufen 16 Mal mehr Graustufen als die 8 Bit-Technologie anderer CBT-Geräte bietet und so für eine harmonischere Verteilung des Kontrastes sorgt. Die Anzahl der Einzelbilder steigt gegenüber dem Bildverstärkergerät um 61 auf 573 Bilder. Durch diese hohe Bilddynamik wird eine deutlich bessere Visualisierung von Hart- und Weichgewebe erreicht.

		Bildverstärker	FPD
Aktive Fläche		72 mm x 54 mm	124 mm x 124 mm
Pixelanzahl		320 x 240 px	624 x 624 px
Auflösung		> 2 lp/mm	> 2 lp/mm
Bildverzerrung		weniger als 10 %	keine
Bildwiederholung		30 f/s	30 f/s
Graustufen		256	4.096
Ausgang		NTSC Analog	12 Bit Digital
Volumen	Durchmesser	40 mm	60 mm
	Höhe	30 mm	60 mm
Voxelgröße		0,125 mm x 0,125 mm x 0,125 mm	0,125 mm x 0,125 mm x 0,125 mm
Dosis		I	Circa 1,6-fach

Die Accuitomo-FPD unterscheiden sich hinsichtlich der Maße und der Software: 3D Accuitomo 60 – Volumen von 40 mm x 40 mm und 60 mm x 60 mm, 3D Accuitomo 80 – Volumen von 40 mm x 40 mm, 60 mm x 60 mm und 80 mm x 80 mm. Die 80 mm-Darstellung hat eine höhere Voxelgröße von 0,165 mm, was indikationsbedingt für die Volumenauswahl zu berücksichtigen ist.

Die Software bei dem 3D Accuitomo 80 erlaubt zusätzlich die Simulation einer OPG-Darstellung mit der Selektionsmöglichkeit von Einzelquerschnittbildern für jeden Abschnitt der Kieferdarstellung. Die FPD-Software aller Geräte der Accuitomo-Serie bietet Tools für Längenmessungen, Knochendichtemessungen, Volume Rendering, Zoomfunktion sowie die Möglichkeit der DICOM-Ausgabe für den Datenexport in implantologische Planungsprogramme wie implant3D (med3D, CH-Zürich) oder SimPlant® (Materialise, BE-Leuven). Diese bieten die Option der CAD/CAM-Fertigung von hochpräzisen chirurgischen Führungsschablonen für die Implantatinsertion.

## Veranschaulichung der Bildqualität von Cone-Beam-Tomografien mittels Screenshots

Ein realistischer Eindruck des Systems ist nur bei Nutzung der Viewer-Software gegeben. Eine erste Vorstellung vermitteln aber die Screenshots folgender Fallbeispiele.

### 1. Schleimhautverdichtung

Abbildung 1 zeigt die hochauflösende Darstellung des Weichgewebes bei Nutzung des 3D Accuitomo. In der Kieferhöhle über Zahn 26 ist deutlich die kugelförmige Verdichtung der Kieferhöhlenschleimhaut zu sehen. Ebenfalls ist erkennbar, dass es sich hierbei um die Folge einer Entzündung der mesialen Wurzel von Zahn 26 handelt. Der Befund ist somit weitaus präziser, als es mit einer herkömmlichen Röntgenaufnahme möglich gewesen wäre. Bei einer solchen wäre lediglich eine diffuse Verschattung und allenfalls der Bezug zu Zahn 26, nicht jedoch die Identifikation der mesialen Wurzel als Ursache möglich gewesen.

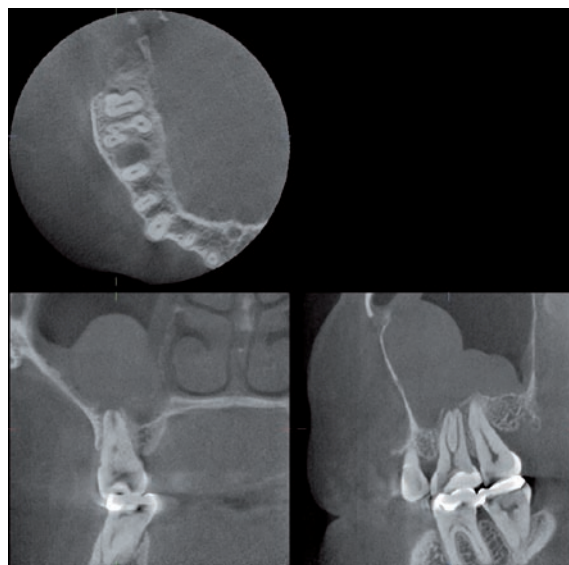


Abb. 1: Dentogene Sinusitis.

### 2. Fibrom

Auch in didaktischer Hinsicht eröffnet die Cone-Beam-Röntgentechnik neue Horizonte. Auf den Abbildungen 2 und 3 ist deutlich eine kugelförmige Geschwulstbildung zu sehen, die von einem Spalt umgeben wird und mit zusammengepressten Kügelchen gefüllt zu sein scheint. Hierbei handelt es sich um ein Zemento-ossifizierendes Fibrom, das äußerst

seltener auftritt und daher auch für erfahrene Zahnmediziner schwer zu diagnostizieren ist. Die ungewöhnlich scharfe Darstellung des Zemento-ossifizierenden Fibroms im vorliegenden DVT eignet sich daher ideal als Lehrvorlage. Nur wer einen solchen radiologischen Befund bereits vor Augen hatte, ist in der Lage, in praxi solche Strukturen zu erkennen. Andernfalls und insbesondere bei Röntgenaufnahmen von geringerer Bildqualität wie einem OPG wäre es naheliegender, z. B. auf eine rudimentäre Zahnanlage oder ein Odontom zu schließen.

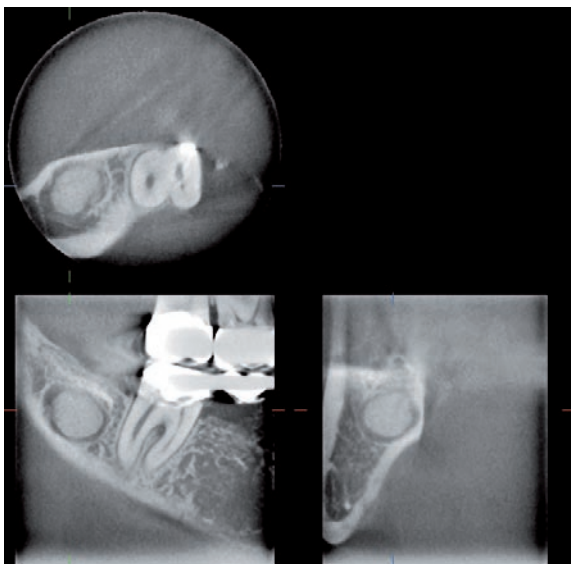


Abb. 2: Ossifizierendes Fibrom.

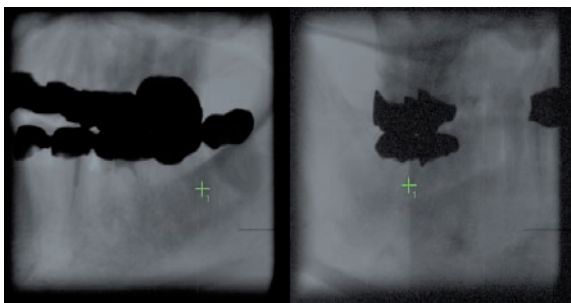


Abb. 3: Ossifizierendes Fibrom (Scout-Modus).

### 3. Milchzahntrauma / Frakturausschluss

Abbildung 4 zeigt eine scharfe Aufnahme eines nach distal luxierten Milchzahnes 61 bei einem vierjährigen Mädchen. Die einzelnen Fragmente, wie das von der Alveolenwand abgesprengte Teilstück, das sich am oberen Zahnhals befindet, sind sehr genau erkennbar. Auf Basis der hochwertigen Aufnahme konnte das Fragment repositioniert und der Zahn fixiert werden, sodass sechs Wochen nach der Be-

handlung die Ursprungssituation wieder vollständig hergestellt war.

Die Entscheidung für oder gegen diese Maßnahme wäre von Behandler zu Behandler sicherlich unterschiedlich ausgefallen, da es sich um einen Milchzahn handelte und die Rekonstruktion somit nicht unbedingt erforderlich war. Soll ein solcher Eingriff jedoch vorgenommen werden, um die Exzision des Zahnes zu umgehen, bildet eine Cone-Beam-Tomografie wie diese aufgrund der detaillierten dreidimensionalen Darstellungsmöglichkeit die beste Behandlungsgrundlage bei effizienter Ausnutzung der geringsten Strahlenbelastung im Verhältnis zum Informationswert.

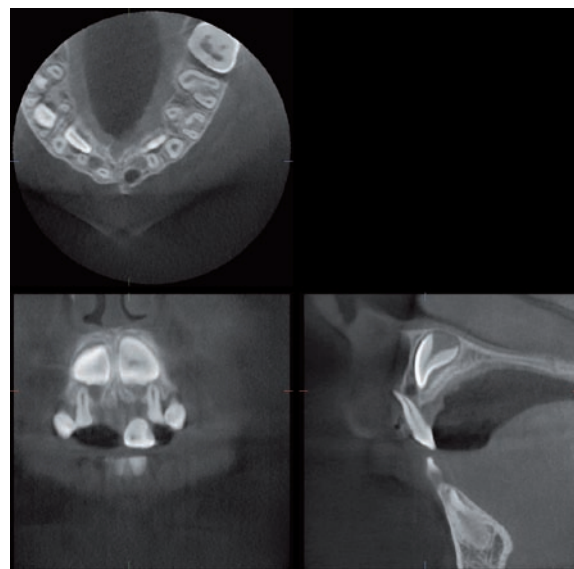


Abb. 4: Milchzahntrauma

### 4. Verlagerter Caninus

Die Abbildungen 5 und 6 entstammen einem Patientenfall, bei dem ein verlagerter Caninus in regio 13 vorlag. Ein erster kieferchirurgischer Eingriff alio loco von der Gaumenseite aus schlug fehl, da der Eckzahn hierbei nicht aufzufinden war, obwohl die konventionelle Oberkiefer-Aufbissaufnahme den Zahn palatinal darstellte. Erst das DVT zeigte, was in der herkömmlichen Oberkiefer-Aufbissaufnahme nicht zu sehen war: Der Caninus war stark kranial verlagert und befand sich lateral der Apertura piriformis, kurz unterhalb des Sinus maxillaris. Nach dieser präzisen Lagebestimmung wurde entschieden, den Zahn nicht operativ zu entfernen, sondern knöchern freizulegen, mit einer Retention zu bekleben und

kieferorthopädisch einzustellen. Dieses Beispiel erweitert den Nutzen der Cone-Beam-Röntgentechnik zur Eruierung kieferorthopädischer Einstellungsmöglichkeiten.

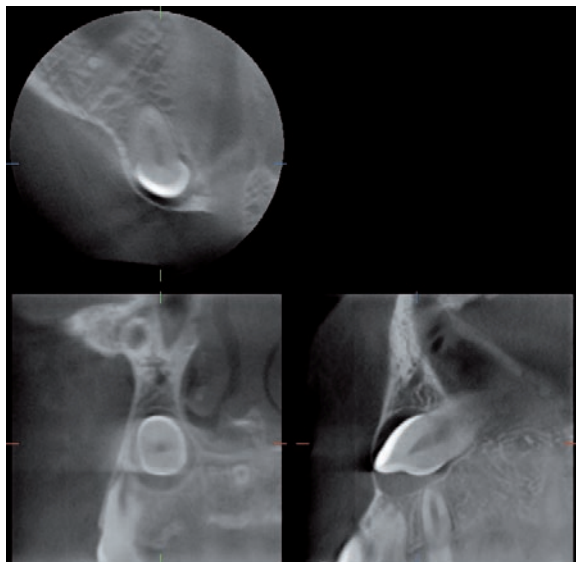


Abb. 5: Verlagerter Caninus.

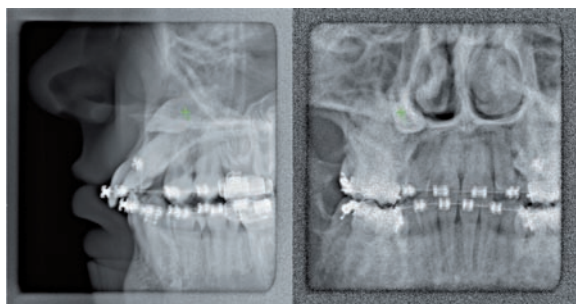


Abb. 6: Verlagerter Caninus (Scout-Modus).

### 5. Radix relicta im Sinus maxillaris

Bei vorliegendem Fallbeispiel war bei dem Versuch den oberen rechten ersten Molaren zu extrahieren, ein Teil der Wurzel abgebrochen und iatrogen in den Sinus maxillaris luxiert worden. Traditionell würde in einem solchen Fall eine Röntgenaufnahme der Nasennebenhöhle sowie ein OPG angefertigt werden, um abschätzen zu können, wo sich das Wurzelfragment befindet. In der Regel folgt dann ein Zugang nach Uffenorde. D. h. mit einer Schneidscheibe oder Oszillationsäge wird auf der facialis Seite der Kieferhöhle ein Fenster mit gestieltem Deckel angelegt, um einen Zugang für die Greifinstrumente zur Entfernung des Fragmentes zu schaffen. Die Zugangsinzision reicht hierbei etwa von der Frontzahnmittellinie bis auf die Höhe des Weis-

heitszahnes. Durch ein DVT (Abb. 7 und 8) kann das Fragment bereits im Vorfeld des Eingriffs exakt lokalisiert werden, wodurch in diesem Fall der Zugang nach Uffenorde umgangen werden konnte. Es zeigte sich, dass das Wurzelfragment in einem kleinen Recessus direkt hinter der in den Sinus maxillaris hineinragenden Wurzel des retinierten und verlagerten Weisheitszahnes lag. Daher war es vorhersagbar, minimalinvasiv und ausreichend den Weisheitszahn operativ zu entfernen und das Fragment über den gleichen Zugang zu entfernen.

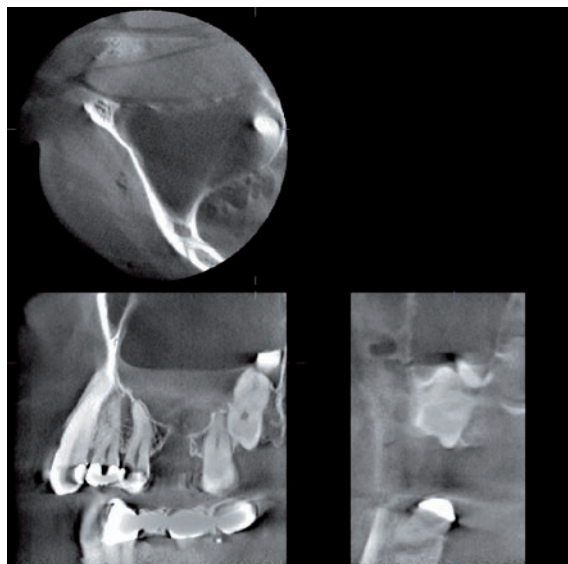


Abb. 7: Radix relicta im Sinus maxillaris.

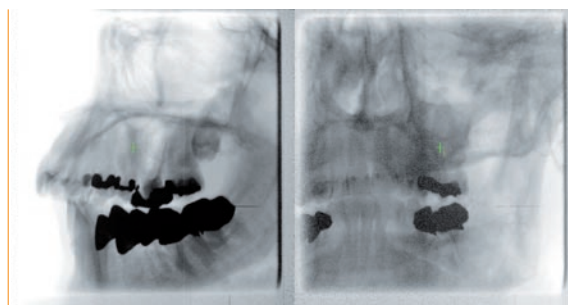


Abb. 8: Radix relicta im Sinus maxillaris (Scout-Modus).

### 6. Nervlokalisierung

Eine exakte räumliche Lokalisation des Nervus alveolaris inferior, die von großer Bedeutung im Rahmen implantologischer Eingriffe ist, ist im OPG generell nicht möglich, lediglich die Verlaufshöhe ist hier beurteilbar. Auf CT-Aufnahmen ist der Nervverlauf zwar zu sehen, jedoch sind die Darstellungen relativ kleinformatig und detailarm bei hoher Strahlenbelastung. Quasi eine Vergrößerungsdarstellung bieten die

Aufnahmen des 3D Accuitomo, die eine eindeutige zehntelmillimetergenaue Lokalisation erlauben. Die Abbildungen 9 und 10 zeigen deutlich, wie auf diese Weise das Platzangebot bei der Implantatinserterion voll ausgeschöpft werden konnte. Im Vorfeld der Extraktion des wurzelgefüllten 37 war überlegt worden, eine Wurzelspitzenresektion mit operationsmikroskopischer retrograder WF vorzunehmen. Das DVT zeigte allerdings, dass der Nervkanal linkslateral an der Wurzel vorbeiführte und der OP-Zugang versperrt war – ein atypischer Verlauf, mit dem im Normalfall nicht zu rechnen ist. Hätte lediglich ein OPG

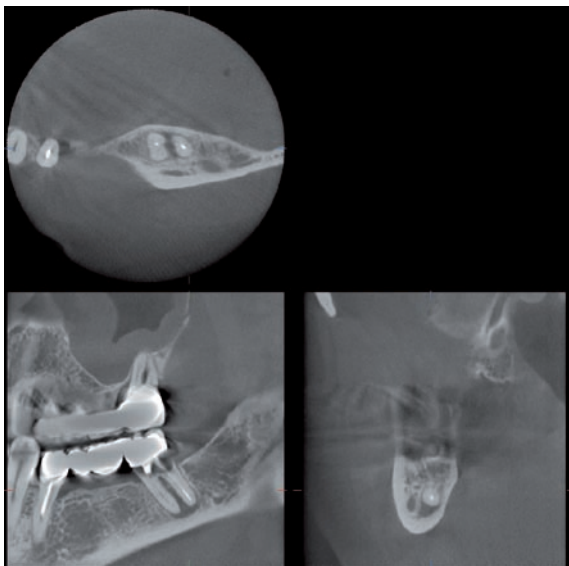


Abb. 9: Nervus alveolaris vestibulär.

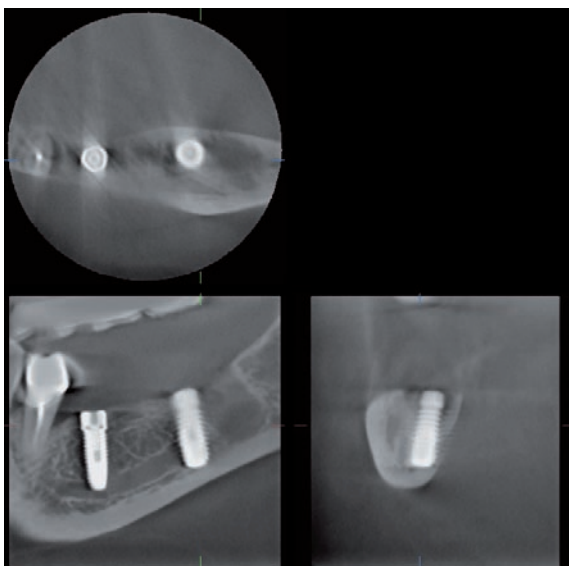


Abb. 10: Canalis mandibularis vestibulär mit Implantaten 35, 37, Lösungsartefakte und Streustrahlungsreflexionen.

vorgelegen, wäre dieser Umstand nicht ersichtlich gewesen und es wäre bei der Wurzelspitzenresektion zwangsläufig zu einer massiven Nervschädigung gekommen.

## 7. Sinuslift

Bei den Abbildungen 11 bis 13 handelt es sich um postoperative Kontrollaufnahmen im Rahmen einer implantologischen Behandlung, bei der drei Implantate in Reihe nach erfolgtem Sinuslift inseriert wurden. Zu sehen ist die gleichmäßige räumliche Verteilung des Knochenaufbaumaterials um die Implantate und das Fehlen von freigesetztem Material im häutigen KH-Lumen. Schlussfolgernd kann eine Perforation der Schneider'schen Membran ausgeschlossen werden. Es muss darauf hingewiesen werden, dass der Aufnahme lediglich eine Kontrollfunktion zukommt, Komplikationen hierdurch jedoch früher erkannt und zugeordnet werden können.

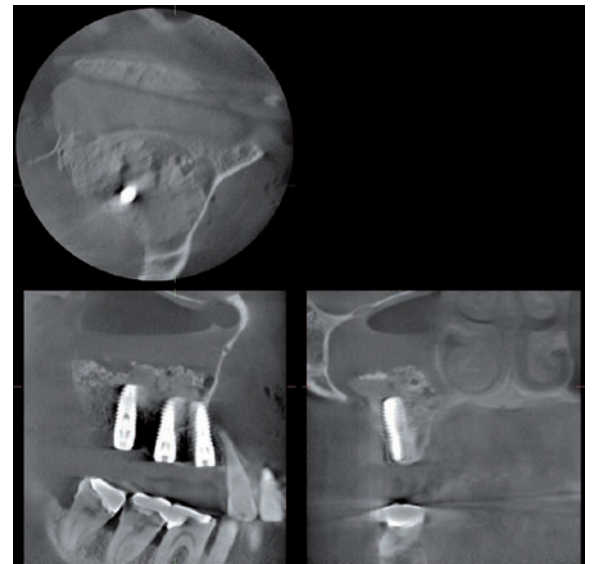

Abb. 11: Sinuslift am OP-Tag, Lösungsartefakte und Streustrahlungsreflexionen der Implantate und Metallkronen.

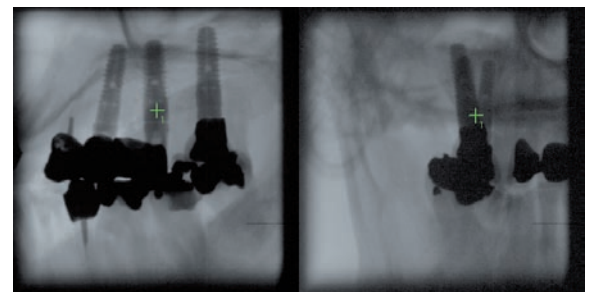

Abb. 12: Sinuslift (Scout-Modus).

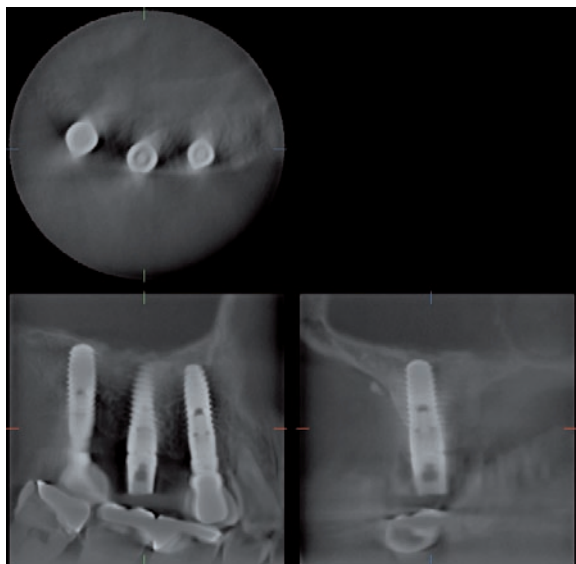

Abb. 13: Sinuslift ein Jahr post OP.

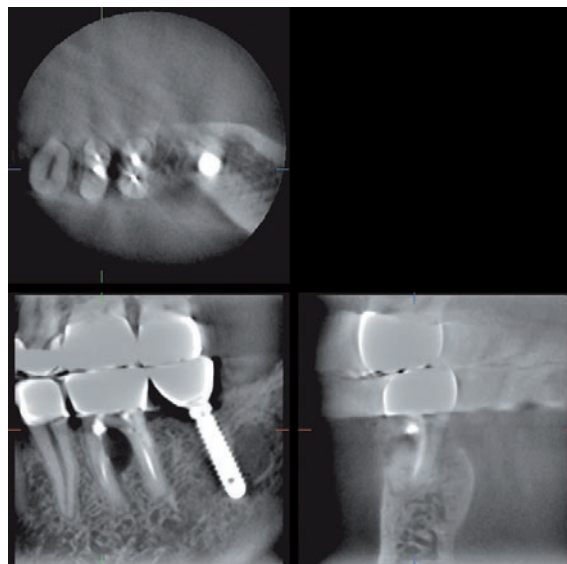


Abb. 15: Via falsa nach Verschluss mit MTA.

## 8. Via falsa

Abbildung 14 diente der genauen Lokalisation einer Via falsa an Zahn 36. Während es bei einer konventionellen Aufnahme den Anschein hatte, dass der Wurzelfüllstift in Zahn 36 exakt in der Wurzel läge, zeigt das DVT den Austritt des Stifts in den Parodontalspalt an der Bifurkation. Die Perforation konnte auf Grundlage dieser 3D-Röntgendaten unter Zuhilfenahme eines OP-Mikroskops mit MTA wieder verschlossen werden (Abb. 15). Der Zugangsdefekt in der Bifurkation ist inzwischen wieder verknöchert. Dieses Beispiel verdeutlicht, wie präzise auch feinste Details mit dem 3D Accuitomo lokalisiert und wiedergegeben werden.

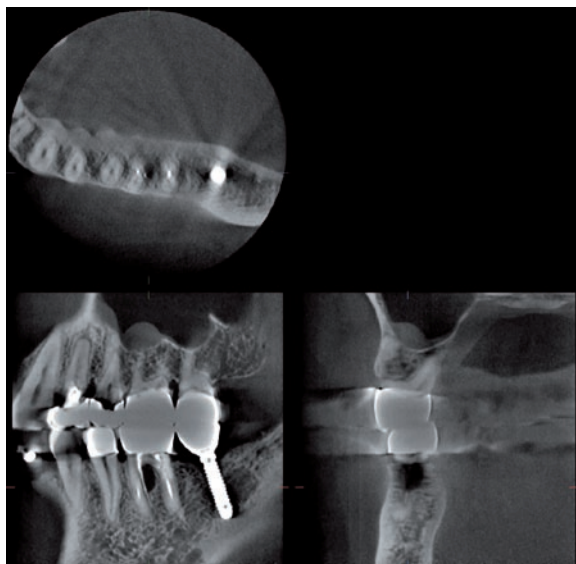


Abb. 14: Via falsa in regio 36, Lösungsartefakte und Streustrahlungsreflexionen für Implantat 37.

## Fazit

Cone-Beam-Tomografien mit dem 3D Accuitomo 60 beziehungsweise 80 mit FPD anzufertigen, bringt zahlreiche Vorteile mit sich – sowohl für den Behandler als auch für den Patienten – welche die Nachteile überwiegen. Ein Nachteil ist sicherlich der hohe Investitionspreis von circa 250.000,- Euro, der eine breite Anwendung außerhalb spezialisierter Praxen verhindert, weil keine rentablen Patientenzahlen erreicht werden. Zudem ist eine Abrechnung nur durch Privatliquidation möglich und eine Erstattung durch gesetzliche Krankenkassen mittelfristig wenig wahrscheinlich. Die nach Röntgenverordnung erforderliche spezielle Fachkunde muss über zusätzliche kostenintensive Kurse erworben werden, was die wirtschaftliche Amortisation weiter behindert. Allen CBT und auch CT ist gemeinsam, dass beim Durchstrahlen sehr dichter Materie (Metalle, Kontrastmittel) Lösungsartefakte und Streustrahlungsreflexionen entstehen, deren Befundung die spezielle Fachkenntnis erfordert, um Fehlinterpretationen zu vermeiden.

Der Vorteil der Accuitomo-Geräte ist die hohe Bildqualität in drei Dimensionen bei besonders großem Aufnahmebereich mit sehr hoher Auflösung. Sie erlaubt eine einfachere und präzisere Diagnostik und somit gezieltere Planung von Behandlungen beziehungsweise chirurgischen Eingriffen als bei Nutzung konventioneller Röntgenaufnahmen und CT. Durch



die exaktere Darstellung von Hart- und Weichgewebeanteilen aufgrund der hohen Auflösung und Bilddynamik wird daher das Risiko von Behandlungsfehlern signifikant reduziert und somit eine höhere diagnostische Absicherung von Therapiemaßnahmen gewährleistet, was wiederum zu besser vorhersagbaren Ergebnissen führt. Darüber hinaus sind die exzellenten Aufnahmen mit einer vergleichsweise geringen Strahlenbelastung für den Patienten verbunden, nicht nur gemessen an der effektiven Strahlendosis von CTs, sondern auch in Relation zu Digitalen Volumetomografen anderer Hersteller. Insbesondere die Nutzung der DICOM-Daten für implantologische Planungsprogramme verringert bei Zugewinn einer höheren Auflösung im Gegensatz zum CT die Strahlenbelastung circa um das 80-Fache. Trotzdem muss vor Einsatz des Cone-Beam-Tomografen grundsätzlich eine verantwortungsbewusste Indikationsrechtfertigung erfolgen, da die Strahlendosis eines herkömmlichen OPG nach wie vor geringer ist. Auch sind nicht alle Indikationen der Bildgebung im Kopfbereich abdeckbar und Befunde unterhalb der Auflösungsgrenze nicht darstellbar, was den Wunsch nach noch höherer Auflösung aufkommen lässt. Die Industrie wird sich daher die weitere Verringerung der Voxelgröße wohl auf die Fahnen schreiben. Die vorgestellten Fall-

beispiele sollten jedoch demonstriert haben, wie vielfältig das Indikationsfeld des Accuitomo 60 und 80 ist und welcher großer medizinischer Nutzen aus seiner Anwendung resultiert. ■

**Dr. Kay Hoffmann**  
Siegburg, Deutschland



- 1987 Examen an der Universität Würzburg ■ 1988 Promotion an der Universität Mainz
- 1990 Weiterbildung zum Facharzt für Oralchirurgie ■ 1993 Niederlassung in Oralchirurgischer Zuweisungspraxis in Siegburg
- seit 1997 Ermächtigung zur Weiterbildung im Fachgebiet Oralchirurgie ■ seit 1998 Zertifizierter Implantologe ■ 2001 Entwicklung zweier chirurgischer Instrumentensätze für die Sinusliftpräparation und die retrograde mikroskopische Wurzelinspektions- und Fülltechnik ■ seit 18 Jahren Referent auf Seminaren und Kongressen

**Kontakt: [info@zirkonimplantate.org](mailto:info@zirkonimplantate.org)**